


ОҢТҮСТІК-ҚАЗАҚСТАН MEDISINA AKADEMIASY «Оңтүстік Қазақстан медицина академиясы» АҚ	 SKMA -1979-	SOUTH KAZAKHSTAN MEDICAL ACADEMY АО «Южно-Казахстанская медицинская академия»
Педиатрии-1 кафедрасы		044/38-11
«Балалар травматологиясы және ортопедия» пәні бойынша оқу нәтижелерін қорытынды бағалауға арналған БӨҚ		14 беттің 1беті

Бақылау-өлшеуіш құралдары
Бағдараманың 1,2 аралық бақылауға арнаған сұрақтары

БББ атауы: «6В10102 - Педиатрия»


Пән атауы: «Балалар травматологиясы және ортопедия»

Пән коды: ВН 4206

Оқу сағаттарының көлемі(кредиттер): 150сағат (5 кредит)

Оқытылатын курс пен семестр: 4- курс, VIII семестр

Бақылау-өлшеуіш құралдары:аралық бақылау2

ОҢТҮСТІК-ҚАЗАҚСТАН MEDISINA AKADEMIASY «Оңтүстік Қазақстан медицина академиясы» АҚ	 SKMA -1979-	SOUTH KAZAKHSTAN MEDICAL ACADEMY АО «Южно-Казахстанская медицинская академия»
Педиатрии-1 кафедрасы		044/38-11
«Балалар травматологиясы және ортопедия» пәні бойынша оқу нәтижелерін қорытынды бағалауға арналған БӨК		14 беттің 2беті

**Аралық бақылау 2 арналған бағдарлама сұрақтары
(жеке тізіммен ұсыналады)**

Құрастырушы:

1. Кафедра ассистенті Нарходжаев Н.С.
2. Кафедра ассистенті Хужахмедова Р.Н

Хаттама № 11 « 23 » 06 2023ж

Каф.менгерушісі, PhD



К.С.Кемельбеков

**Аралық бақылау 2 арналған тест тапсырмалары (аралық бақылауға арналған
билеттер сұрақтары немесе т.б.)**

Құрастырушы:


3. Кафедра ассистенті Нарходжаев Н.С.
4. Кафедра ассистенті Хужахмедова Р.Н

Хаттама № 11 « 23 » 06 2023ж

Каф.менгерушісі, PhD




К.С.Кемельбеков

ÖNTÜSTİK-QAZAQSTAN MEDISINA AKADEMIASY «Оңтүстік Қазақстан медицина академиясы» АҚ	 SKMA -1979-	SOUTH KAZAKHSTAN MEDICAL ACADEMY АО «Южно-Казахстанская медицинская академия»
Педиатрии-1 кафедрасы		044/38-11
«Балалар травматологиясы және ортопедия» пәні бойынша оқу нәтижелерін қорытынды бағалауға арналған БӨҚ		14 беттің 3беті

Бақылау-өлшеуіш құралдары

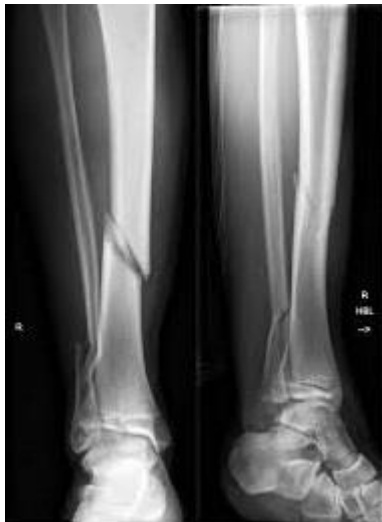Аралық бақылауға арналған бағдарлама сұрақтары

1. Балалардағы сынықтардың ерекшеліктері Балалардағы жарақат түрлері.
Сынықтар кезіндегі иммобилизация ерекшеліктері.
2. Көптеген және қосарланған жарақаттар. Балалардағы травматикалық шок
Тәжірибелік сабақ
Көптеген және қосарланған жарақаттар. Омыртқа сынықтары
Балалардағы травматикалық шок
3. Балалардағы бас-ми жарақатының ерекшеліктері
Тәжірибелік сабақ
Балалардағы бас-ми жарақатының ерекшеліктері.Бас ми жарақат кезіндегі
гематомалар түрлері.Бас ми жарақат кезіндегі есінің жоғалту жәрежелері
4. Жамбас сүйектерінің сынуы. Тәжірибелік сабақ
Жамбас сүйектерінің сынуы. Жамбас сүйектерінің сынуы Жамбас сүйектерінің
сынуы
5. Сан сүйегі және балтыр сүйектерінің сынықтары. Сан сүйегінің сынығы.
Балтыр сүйектерінің сынықтары. Ашық сынықтар
6. Иық сүйегі және білек сүйектерінің сынықтары
Тәжірибелік сабақ Иық сүйегі және білек сүйектерінің сынықтары.
Монтеджи, Галлеаци сынықтары. Буын ішілік сынықтар және буын шығуы.
7. Термиялық жарақаттар. Электрожарақат. Күйіктер. Электрожарақат.
Күйіктер. Электрожарақат. Күйік ауруы Үсіктер.
8. Туылу кезіндегі жарақат. Патологиялық сынықтар. Туылу кезіндегі жарақат.
Патологиялық сынықтар. Туылу кезіндегі жарақат. Кефалогематома.Патологиялық
сынықтар. Ұршықтың туа біткен шықпасы.
9. Ұршықтың туа біткен шықпасы. Ұршықтың туа біткен шықпасы. Ұршықтың туа
біткен шықпасы.
10. Бұлшық еттік қисық мойын. Маймақтық. Майтабан. Саусақтар мен қолдардың даму
ақаулары.
Бұлшық еттік қисық мойын. Маймақтық.
Майтабан. Саусақтар мен қолдардың даму ақаулары.
11. Кеуде тума деформациялары.Тұлғаның патологиялық түрлері. Сколиоз. Кеуде тума
деформациялары.Сколиоз.Тұлғаның патологиялық түрлері.
12. Балалардағы остеохондропатиялар.Лег-Кальве-Пертес, Осгудт-Шлятер ауруы.
Келлер 1,2 ауруы. Балалардағы остеохондропатиялар.Лег-Кальве-Пертес, Осгудт-
Шлятер ауруы.Хондродистрофия Артрогрипоз

ОҢТҮСТІК-ҚАЗАҚСТАН MEDISINA AKADEMIASY «Оңтүстік Қазақстан медицина академиясы» АҚ	 SKMA -1979-	SOUTH KAZAKHSTAN MEDICAL ACADEMY АО «Южно-Казахстанская медицинская академия»
Педиатрии-1 кафедрасы		044/38-11
«Балалар травматологиясы және ортопедия» пәні бойынша оқу нәтижелерін қорытынды бағалауға арналған БӨҚ		14 беттің 4беті


Аралық бақылау- 1 тапсырмалары (силлабустарда көрсетілген тест тапсырмаларының, билеттердің және т. б. – тақырыптық жоспарларда және аралық бақылау түрінде)

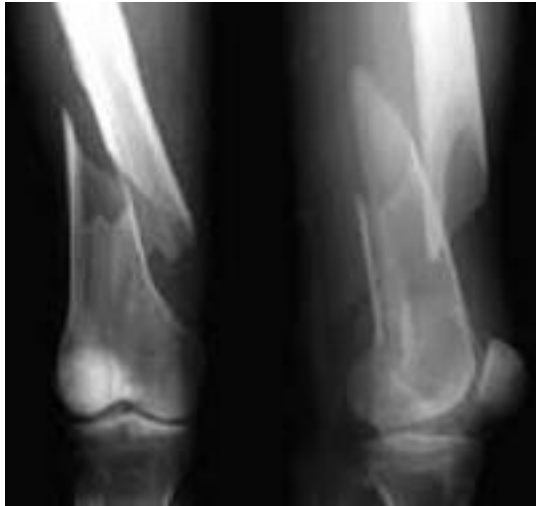Билет №1 Қабылдау бөлімшесіне 10 жасар бала келіп түсті. Шағымы: сол балтыр сүйегінің төменгі 1/3 бөлігінде қатты ауырсынуға және патологиялық қозғалуына шағымданады. Анамнезінен: мектепте ойнап жүріп сол аяғын қайырып құлады. Жалпы жағдайы орташа ауырлықта. Жергілікті: қараған кезде сол балтырдың төменгі бөлігі ісіңген, терісі бүтін, пальпация қатты ауырсуымен жүреді, патологиялық қозғалыс анықталады, бала беймаз. Рентгенограммада:



- 1) Клиникалық диагноз:
- 2) Емдеу жоспарын тағайындаңыз:

Билет №2 Қабылдау бөлімшесіне 12 жасар бала келіп түсті. Шағымы: оң сан сүйегінің төменгі 1/3 бөлігінде қатты ауырсынуына және патологиялық қозғалуына шағымданады. Анамнезінен: спорт мектебінде жаттығу жасамай бірден ойнап жүгіріп оң аяғымен сүрілініп қайырып құлады. Жалпы жағдайы ауыр, бала беймаз, терісі бозғылт. Жергілікті: қараған кезде оң сан сүйегінің төменгі 1/3 бөлігі ісіңген, оң аяғы сол аяғынан қарағанда қысқа, терісі бүтін, пальпация қатты ауырсуымен жүреді, қозғалысы шектелген. Рентгенограммада:

ОҢТҮСТІК-ҚАЗАҚСТАН MEDISINA AKADEMIASY «Оңтүстік Қазақстан медицина академиясы» АҚ	 SOUTH KAZAKHSTAN MEDICAL ACADEMY АО «Южно-Казахстанская медицинская академия»
Педиатрии-1 кафедрасы	044/38-11 14 беттің 5беті
«Балалар травматологиясы және ортопедия» пәні бойынша оқу нәтижелерін қорытынды бағалауға арналған БӨҚ	




- 1) Клиникалық диагноз:
- 2) Емдеу жоспарын тағайындаңыз:

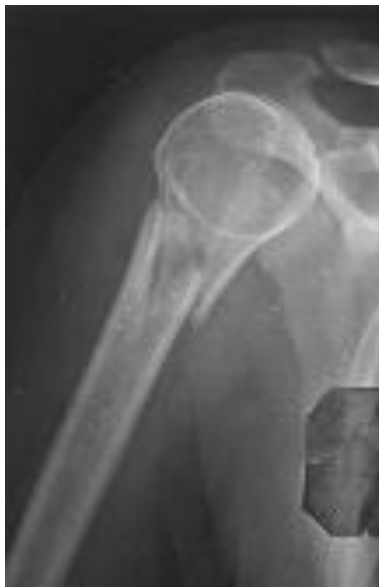Билет №3 Қабылдау бөлімшесіне 7 жасар бала келіп түсті. Шағымы: оң қолының ауырсынуына, ісінуіне және қызметінің бұзылуына шағымданады. Анамнезінен: үйінің есік алдында ойнап жүгіріп құлап жарақат алған. Жалпы жағдайы орташа ауырлықта, бала беймаз. Жергілікті: қараған кезде он білегінің төменгі 1/3 бөлігі ісіңген және деформация байқалады, терісі бүтін, пальпация қатты ауырсуымен жүреді, қозғалысы шектелген. Рентгенораммада:



- 1) Клиникалық диагноз:
- 2) Емдеу жоспарын тағайындаңыз:

ОҢТҮСТІК-ҚАЗАҚСТАН MEDISINA AKADEMIASY «Оңтүстік Қазақстан медицина академиясы» АҚ	 SKMA -1979-	SOUTH KAZAKHSTAN MEDICAL ACADEMY АО «Южно-Казахстанская медицинская академия»
Педиатрии-1 кафедрасы		044/38-11
«Балалар травматологиясы және ортопедия» пәні бойынша оқу нәтижелерін қорытынды бағалауға арналған БӨҚ		14 беттің 6беті

Билет №4 Қабылдау бөлімшесіне 11 жасар бала келіп түсті. Шағымы: оң иық буының ауырсынуына және патологиялық қозғалуына шағымданады. Анамнезінен: спорт мектебінде жаттығу жасап құлап жарақат алған. Жалпы жағдайы орташа ауыр, бала беймаз, терісі бозғылт. Жергілікті: қараған кезде оң иық буыны ісіңген, терісі бүтін, пальпация қатты ауырсуымен жүреді, қозғалысы шектелген. Рентгенограммада:




- 3) Клиникалық диагноз:
- 4) Емдеу жоспарын тағайындаңыз:

Билет №5 Қабылдау бөлімшесіне 14 жасар бала келіп түсті. Шағымы: оң тізе буының ауырсынуына шағымданады. Анамнезінен: спорт мектебінде жаттығу жасап құлап он тізесін жарақаттап алған. Жалпы жағдайы орташа ауыр, бала беймаз, терісі бозғылт. Жергілікті: қараған кезде оң тізе буыны ісіңген, терісі бүтін, пальпация қатты ауырсуымен жүреді, қозғалысы шектелген. Он тізе буын рентгенограммасында сүйек патологиясы анықталмайды.

- 1)Клиникалық диагноз:
- 2)Емдеу жоспарын тағайындаңыз:

Билет №6 Қабылдау бөлімшесіне 11 жасар бала келіп түсті. Шағымы: білектің ортаңғы үштен бір бөлігінде қансыраған жараға шағымданады. Анамнезінен: 45 мин алдын үй ауласында ойнап жүріп құлаған, он білегін метал затқа кесіп алған. Жалпы жағдайы орташа ауырлықта, бала беймаз, тері жамылғысының бозарғаны байқалады.

ОҢТҮСТІК-ҚАЗАҚСТАН MEDISINA AKADEMIASY «Оңтүстік Қазақстан медицина академиясы» АҚ	 SOUTH KAZAKHSTAN MEDICAL ACADEMY АО «Южно-Казахстанская медицинская академия»
Педиатрии-1 кафедрасы	044/38-11
«Балалар травматологиясы және ортопедия» пәні бойынша оқу нәтижелерін қорытынды бағалауға арналған БӨҚ	14 беттің 7беті

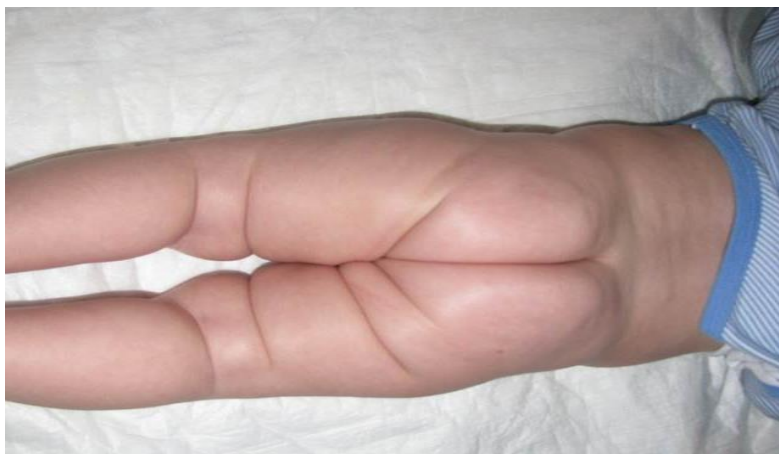
Жергілікті: қараған кезде он білегінің ортаңғы үштен бірі бөлігінде сыртқы жағында көлемі 2*3,5 см, жара анықталды. Жараның түбі тері асты май қабаты болып табылады. Қолының сезімталдығымен қозғалысы сақталған. Бала екпелерін өз уақыттында алған.

- 1)Клиникалық диагноз:
- 2)Емдеу жоспарын тағайындаңыз:


Билет №7 Қабылдау бөлімшесіне 14 жасар бала келіп түсті. Жағдайы ауыр, есі анық. Пульс 120рет минутына, АҚ 75/50. Терісі мен кілегей қабаттары бозғылт. Шағымы: ішінің төмен жақтары ауырсынуда, Анамнезінде 35 мин алдын үйінің 2 қабатынан жамбасына құлаған. Жамбас сүйектерінің пальпациясы қатты ауырсынуда. Рентгенограммада жамбас сақынасының толық үзілуімен сүйектерінің сынуы көрінеді.

- 1)Клиникалық диагноз:
- 2)Емдеу жоспарын тағайындаңыз:

Билет №8 Емханаға анасы 5-айлық қыз баланы қарауға алып келді. Шағымы: анасы жамбас қатпалары ассиметриялық болғанына шағымданады. Жалпы жағдайы қанағаттанарлық.



- 1) Тексеру жаспарыңыз:
- 2)Клиникалық диагноз:
- 3)Емдеу жоспарын тағайындаңыз:

ОҢТҮСТІК-ҚАЗАҚСТАН MEDISINA AKADEMIASY «Оңтүстік Қазақстан медицина академиясы» АҚ	 SOUTH KAZAKHSTAN MEDICAL ACADEMY АО «Южно-Казахстанская медицинская академия»
Педиатрии-1 кафедрасы	044/38-11
«Балалар травматологиясы және ортопедия» пәні бойынша оқу нәтижелерін қорытынды бағалауға арналған БӨҚ	14 беттің 8беті

Билет №9 Жол жиегінде ессіз жатқан 12 жас шамасындағы балаға жедел жәрдем шақырылды. Баланы зерттеу кезінде табылған белгілері, аяқ-қолдың гипотониясы, гипорефлексия, басының шүйде аймағында жара болуы. Ол жердің қанағаны, АҚҚ 100/50 мм сынап бағанасы, жүрегінің соғуы минутына 34, дене қызуы 36,7°С болуы. Баланы ауруханаға жеткізу кезінде клонико – тоникалық тырысулар және көп рет құсу байқалған..

1. Сіздің болжам диагнозыңыз?
2. Тырысуға қарсы қандай дәрілерді енгізуге болады?

Билет №10 Ауруханаға 8 жасар жеткізілген. Анамнезінде баланы 45 мин алдын жеңіл көлік қағып кеткен. Жалпы жағдайы ауыр, ессіз. Терілері бозарған, денесі мұздай. Бетінде терінің жырлуы, бастың шүйде және самай бөлігінде гематома байқалады. Сол жақ балтырмен санның жоғары жағында сырлған, қанталаған жарлар көрінеді. Тыныс алуы жиі, бірақ беткелі. Пульсі минутына 130, ритмді, әлсіз. АҚҚ 60/20 мм сын.бағ. Жүрек соғуы анық естілмейді.


- 1) Тексеру жаспарыңыз:
- 2)Клиникалық диагноз:
- 3)Емдеу жоспарын тағайындаңыз:

Билет №11 Сіз 1 жас 3 айлық баланы тексеріп отырсыз, бала енді жүре бастаған. Қарау барысында ақсандау, бейБилет № берекет жүрісі анықталды. Тері қатпарларының асимметриясы, оң аяғының қысқаруы, оң сан сүйегінің ашылуының шектелуі анықталды.

1. Сіздің болжам диагнозыңыз.
2. Тексеру жоспарыңыз.
3. Емдеу жоспарыңыз.

Билет №12 6 айлық балада сол жақтық сан сүйегінің тума шығуы деген диагнозын қойған. Қандай клиникалық және рентгенологиялық белгілерін осы балада табаласыз.

- 1 Емдеу жоспарыңыз.
- 2 Болжам.

ОҢТҮСТІК-ҚАЗАҚСТАН MEDISINA AKADEMIASY «Оңтүстік Қазақстан медицина академиясы» АҚ	 SKMA -1979-	SOUTH KAZAKHSTAN MEDICAL ACADEMY АО «Южно-Казахстанская медицинская академия»
Педиатрии-1 кафедрасы		044/38-11
«Балалар травматологиясы және ортопедия» пәні бойынша оқу нәтижелерін қорытынды бағалауға арналған БӨҚ		14 беттің 9беті

Билет №13 7 күндік нәрестеде табанның патологиялық өзгеріп жатқанның анықталған, эквинус, аддукция және супинация.

1. Сіздің болжам диагнозыңыз.
2. Тексеру жоспарыңыз.
3. Емдеу жоспарыңыз.


Билет №14 Науқас қолы созыңқы түрде жарақат алып, қолтық буынының ауырсынумен әкелінді. Қозғалыс мүмкін емес. Тоқпан жілігінің басы қолтық астынан байқалды.

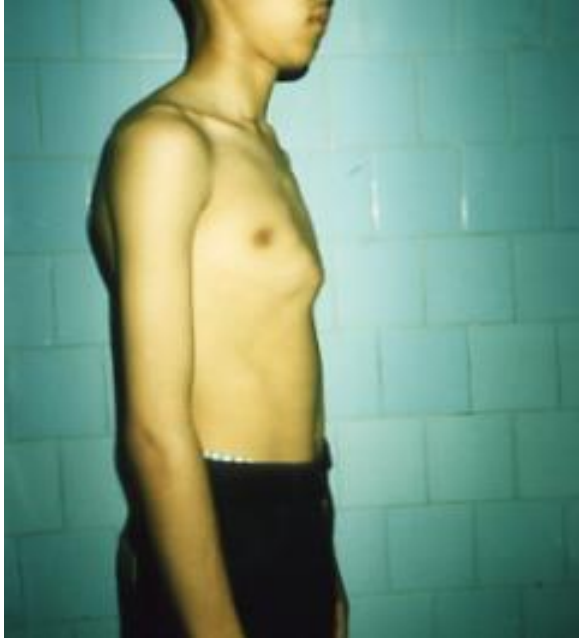1. Сіздің болжам диагнозыңыз.
2. Тексеру жоспарыңыз.
3. Емдеу жоспарыңыз.

Билет №15 3 жасар бала мамасымен келе жатып құлап түскен. Мамасы құлап жатқан баланың қолынан тартып қалған, сол сәтте бала қолының ауырсынуына шағымданған. Шынтақ буыны өзгермеген, қозғалыс мүмкін емес.

1. Сіздің болжам диагнозыңыз.
2. Тексеру жоспарыңыз.
3. Емдеу жоспарыңыз.

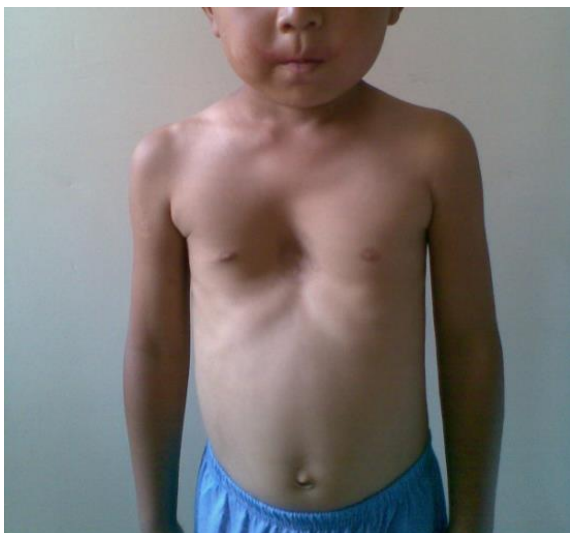
Билет №16 Емханаға анасы 12 жасар баланы қарауға алып келді. Шағымы: көкіректің деформациясына шағымданады. Жалпы жағдайы қанағаттанарлық.


ОҢТҮСТІК-ҚАЗАҚСТАН MEDISINA AKADEMIASY «Оңтүстік Қазақстан медицина академиясы» АҚ	 SKMA -1979-	SOUTH KAZAKHSTAN MEDICAL ACADEMY АО «Южно-Казахстанская медицинская академия»
Педиатрии-1 кафедрасы		044/38-11
«Балалар травматологиясы және ортопедия» пәні бойынша оқу нәтижелерін қорытынды бағалауға арналған БӨҚ		14 беттің 10беті



- 1)Тексеру жаспарыңыз:
- 2)Клиникалық диагноз:
- 3)Емдеу жоспарын тағайындаңыз:

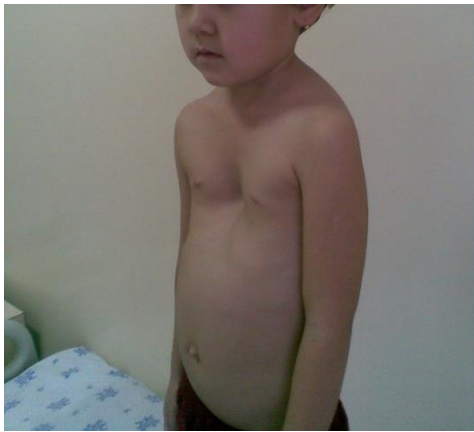Билет №17 Емханаға анасы 4 жасар баланы қарауға алып келді. Шағымы: көкіректің деформациясына шағымданады. Жалпы жағдайы қанағаттанарлық.



ОҢТҮСТІК-ҚАЗАҚСТАН MEDISINA AKADEMIASY «Оңтүстік Қазақстан медицина академиясы» АҚ	 SOUTH KAZAKHSTAN MEDICAL ACADEMY АО «Южно-Казахстанская медицинская академия»
Педиатрии-1 кафедрасы	044/38-11
«Балалар травматологиясы және ортопедия» пәні бойынша оқу нәтижелерін қорытынды бағалауға арналған БӨҚ	14 беттің 11беті


- 1) Тексеру жаспарыңыз:
- 2) Клиникалық диагноз:
- 3) Емдеу жоспарын тағайындаңыз:

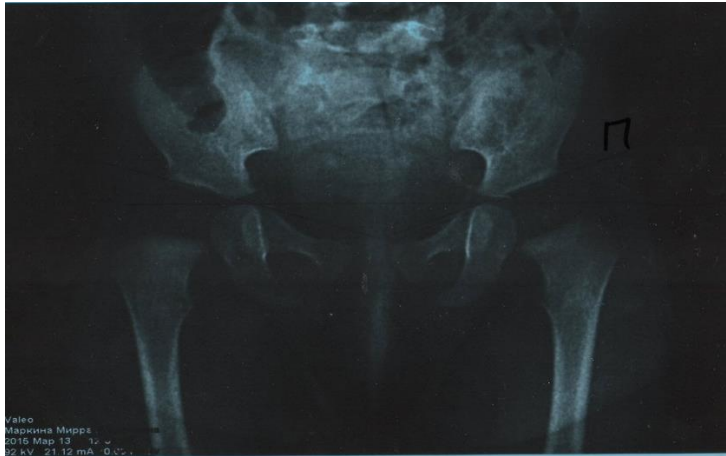
Билет №18 Емханаға анасы 7 жасар қыз баланы қарауға алып келді. Шағымы: көкіректің деформациясына шағымданады. Жалпы жағдайы қанағаттанарлық.



- 1) Тексеру жаспарыңыз:
- 2) Клиникалық диагноз:
- 3) Емдеу жоспарын тағайындаңыз:

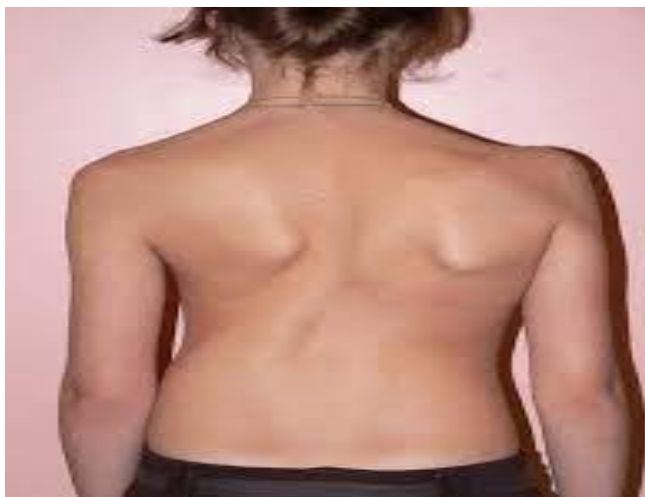Билет №19 Емханаға анасы 5 айлық қыз баланы қарауға алып келді. Шағымы: анасы жамбас қатпарлары ассиметриялық болғанына шағымданады. Жалпы жағдайы қанағаттанарлық. Рентгенограммада:

ОҢТҮСТІК-ҚАЗАҚСТАН MEDISINA AKADEMIASY «Оңтүстік Қазақстан медицина академиясы» АҚ	 SOUTH KAZAKHSTAN MEDICAL ACADEMY АО «Южно-Казахстанская медицинская академия»
Педиатрии-1 кафедрасы	044/38-11 14 беттің 12беті
«Балалар травматологиясы және ортопедия» пәні бойынша оқу нәтижелерін қорытынды бағалауға арналған БӨҚ	




- 1) Клиникалық диагноз:
- 2) Емдеу жоспарын тағайындаңыз:

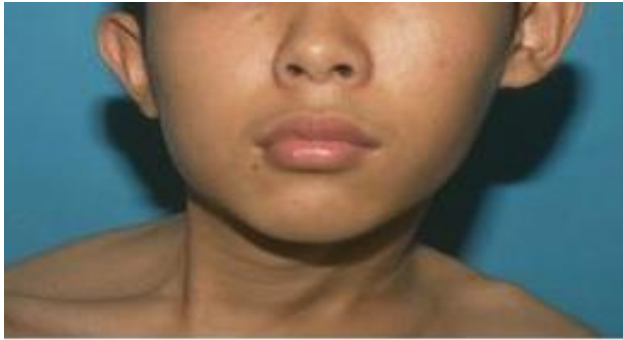Билет №20 Емханаға анасы 13 жасар қыз баланы қарауға алып келді. Шағымы: омыртқаның деформациясына шағымданады. Жалпы жағдайы қанағаттанарлық.



- 1) Тексеру жаспарыңыз:
- 2) Клиникалық диагноз:
- 3) Емдеу жоспарын тағайындаңыз:

Билет №21 Емханаға анасы 11 жасар ұл баланы қарауға алып келді. Шағымы: мойынның деформациясына шағымданады. Жалпы жағдайы қанағаттанарлық. Мойын бұлшық етінің (sternocleidomastoideus) палпациясында сол жағында, 1,0*0,5см түзіліс анықталады.

ОҢТҮСТІК-ҚАЗАҚСТАН MEDISINA AKADEMIASY «Оңтүстік Қазақстан медицина академиясы» АҚ	 SKMA -1979-	SOUTH KAZAKHSTAN MEDICAL ACADEMY АО «Южно-Казахстанская медицинская академия»
Педиатрии-1 кафедрасы		044/38-11
«Балалар травматологиясы және ортопедия» пәні бойынша оқу нәтижелерін қорытынды бағалауға арналған БӨҚ		14 беттің 13беті



- 1) Тексеру жаспарыңыз:
- 2) Клиникалық диагноз:
- 3) Емдеу жоспарын тағайындаңыз:

Билет №22 Емханаға анасы 14 жасар ұл баланы қарауға алып келді. Шағымы: он балтыр сүйектерінің жоғары бөлімінде ауырсыну мен ісінуге шағымданады. Бала футбол ойынын ұнатады, және қосымша жаттығуларға қатысады. Жалпы жағдайы қанағаттанарлық. Рентгенограммада: tuberositas o.Tibia аймағында фрагментация көрінеді.

- 1) Клиникалық диагноз:
- 2) Емдеу жоспарын тағайындаңыз:

<p> ONTÚSTIK-QAZAQSTAN MEDISINA AKADEMIASY «Оңтүстік Қазақстан медицина академиясы» АҚ </p>		<p> SOUTH KAZAKHSTAN MEDICAL ACADEMY АО «Южно-Казахстанская медицинская академия» </p>
<p>Педиатрии-1 кафедрасы</p>		<p>044/38-11</p>
<p>«Балалархирургиясы» пәні бойынша оқу нәтижелерін қорытынды бағалауға арналған БӨҚ</p>		<p>16беттің 14беті</p>

<p> ONTÚSTIK-QAZAQSTAN MEDISINA AKADEMIASY «Оңтүстік Қазақстан медицина академиясы» АҚ </p>		<p> SOUTH KAZAKHSTAN MEDICAL ACADEMY АО «Южно-Казахстанская медицинская академия» </p>
<p>Педиатрии-1 кафедрасы</p>		<p>044/38-11</p>
<p>«Балалархирургиясы» пәні бойынша оқу нәтижелерін қорытынды бағалауға арналған БӨҚ</p>		<p>16беттің 15беті</p>